



Tidsskriftet
DEN NORSKE LEGEFORENING

En kvinne i 60-årene som ikke lenger gjenkjente det hun så

NOE Å LÆRE AV

HENNING YU NILSEN

henningyunilsen@hotmail.com

Nevrologisk avdeling

Akershus universitetssykehus

Henning Yu Nilsen er lege i spesialisering i nevrologi.

Forfatteren har fylt ut ICMJE-skjemaet og oppgir ingen interessekonflikter.

ANNA-KATHARINA LITZEN JØRSTAD

Øyeavdelingen

Oslo universitetssykehus

Anna-Katharina Litzen Jørstad er ortoptist.

Forfatteren har fylt ut ICMJE-skjemaet og oppgir ingen interessekonflikter.

STEPHEN JAMES RYAN

Nevrologisk avdeling

Oslo universitetssykehus

Stephen James Ryan er spesialist i nevrologi og ph.d.-student.

Forfatteren har fylt ut ICMJE-skjemaet og oppgir ingen interessekonflikter.

MORTEN CARSTENS MOE

Øyeavdelingen

Oslo universitetssykehus

og

Institutt for klinisk medisin

Universitetet i Oslo

Morten Carstens Moe er spesialist i øyesykdommer, avdelingsleder og professor.

Forfatteren har fylt ut ICMJE-skjemaet og oppgir ingen interessekonflikter.

KRISTOFFER GRIMSTAD

Nevrologisk avdeling

Akershus universitetssykehus

Kristoffer Grimstad er spesialist i nevropsykologi og er psykolog.

Forfatteren har fylt ut ICMJE-skjemaet og oppgir ingen interessekonflikter.

ANNE HEGE AAMODT

Nevrologisk avdeling

Oslo universitetssykehus

og

Institutt for nevromedisin og bevegelsesvitenskap
NTNU

Anne Hege Aamodt er ph.d., spesialist i nevrologi, overlege og forsker.

Forfatteren har fylt ut ICMJE-skjemaet og oppgir følgende interessekonflikter: Hun har mottatt honorar fra Boehringer Ingelheim, foredragshonorar fra Teva, BMS-Pfizer, AbbVie, Novartis, Roche og Bayer samt honorar for rådgivning (advisory board) fra Lundbeck og BMS-Pfizer.

TRYGVE HOLMØY

Nevrologisk avdeling
Akershus universitetssykehus
og

Institutt for klinisk medisin
Universitetet i Oslo

Trygve Holmøy er spesialist i nevrologi, seksjonsoverlege og professor.

Forfatteren har fylt ut ICMJE-skjemaet og oppgir ingen interessekonflikter.

ØYSTEIN KALSNES JØRSTAD

Øyeavdelingen
Oslo universitetssykehus

Øystein Kalsnes Jørstad er ph.d., spesialist i øyesykdommer og overlege.

Forfatteren har fylt ut ICMJE-skjemaet og oppgir ingen interessekonflikter.

Kvinnen i denne sykehistorien opplevde symptomer som rokket ved hennes visuelle erkjennelse av verden.

En kvinne i 60-årene opplevde plutselig at det var noe galt med synet. Det var vanskelig for henne å beskrive synsproblemet, men det mest fremtredende var store lesevansker. Både hun og ektemannen syntes dette var underlig, for hun leste vanligvis mye og hadde selv undervist i språk. Det var opphopning av hjertesykdom og diabetes i familien, og hennes far utviklet demens i 60-årsalderen. Ut over operasjoner for katarakt og gonartrose var hun tidligere frisk og brukte ingen faste medisiner. Hun hadde fra tidligere amblyopi på høyre øye på grunn av ulik brytningsfeil i høyre og venstre øye (anisometri), men hadde ellers sett godt med progressive briller frem til det aktuelle. Mannen hadde imidlertid inntrykk av at hun hadde rotet med avtaler det siste året. Via optiker fikk hun time hos øyelege tre dager senere.

Synet er vår mest komplekse sans og utgjør et samspill mellom øynene og hjernen.

Nyoppståtte synsforstyrrelser kan ha flere bakenforliggende årsaker som ikke alltid kan skilles fra hverandre basert på sykehistorien alene. Enkelte ting kunne likevel bemerkes for vår pasient: Symptomene oppstod plutselig og var ikke forbundet med smerter. Det var påfallende vanskelig å beskrive synsplagene. Symptomene kunne ikke knyttes til det ene eller andre øyet. Dette pekte dermed mot en mulig overordnet årsak i hjernen.

Samme dag som pasienten hadde time hos øyelege, våknet hun med ustøhet, taleforstyrrelse og forvirring, og hun ble innlagt på nevrologisk avdeling ved lokalsykehuset for øyeblikkelig hjelp med spørsmål om hjerneslag. Ved innkomst var hun hypertensiv, med et blodtrykk på 191/106 mmHg, respiratorisk stabil og afebril. EKG-undersøkelse viste normale funn. Nevrologisk undersøkelse avdekket redusert sensibilitet i høyre hånd samt lett kraftsvekkelse og apraksi. Pasienten var orientert for tid og alder, men hun hadde ekspressiv dysfasi og brukte derfor lang tid på å svare på spørsmål. Ved nevrooftalmologisk undersøkelse var det ikke mulig å undersøke visus med vanlig synstavle. Pasienten anga at hun så bokstavene på synstavlen, men hun kunne ikke navngi dem. Hun klarte heller ikke å navngi dagligdagse objekter som vannglass, mobiltelefon eller tannbørste, selv om hun fortalte at hun så dem «klart og tydelig». Donders' prøve påviste bortfall av høyre synsfelt på begge øynene, forenlig med høyresidig homonym hemianopsi.

Hjerneslag må alltid vurderes som årsak til akutte nevrologiske utfall som endring i motorikk, sensibilitet, ansiktsmimikk, tale, syn, bevissthet eller ved nyoppstått svimmelhet. Ved cerebralt infarkt er trombolyse og trombektomi aktuelle behandlingsmuligheter, men disse er avhengig av rask diagnose. Tidsvinduet for

trombolysen er i utgangspunktet 4,5 timer etter symptomdebut, men kan utvides til 9 timer avhengig av kliniske og billeddiagnostiske funn. For trombektomi er disse tidene henholdsvis 6 timer og 24 timer.

Den trinnvise utviklingen av symptomer hos denne kvinnen kunne skyldes suksessive cerebrale infarkter eller progrediering av et enkelt infarkt, et såkalt *stroke-in-progression*. Multipel sklerose kan imidlertid også gi nevrologiske utfall med rask debut. Hjernesvulster og nevrodegenerative sykdommer som Alzheimers sykdom debuterer vanligvis langsommere, men kan av og til utløse fokale epileptiske anfall som ligner hjerneslag.

Pasienten ble akuttutredet med CT caput med angiografi, som viste okklusjon av venstre a. cerebri posterior og subakutte infarktforandringer i venstre oksipitallapp, temporallapp, gyrus parahippocampalis og talamus. De subakutte infarktforandringene tilsa at hun var utenfor tidsvinduet for trombolysen. For å vurdere om hun fortsatt var innenfor tidsvinduet for trombektomi, ble hun overflyttet til regionssykehuset, der det ble gjort MR caput med angiografi. Denne undersøkelsen viste – i tillegg til subakutte infarktforandringer og okklusjon av a. cerebri posterior på venstre side – to stenotiske partier i a. cerebri posterior på høyre side samt utbredte forandringer i hvit substans og enkelte eldre lakunære infarkter.

Vår pasient hadde altså et kortikalt hjerneinfarkt forårsaket av en okklusjon i venstre a. cerebri posterior og infarktforandringer tilsvarende dette kargebetet. Siden det også var flere stenoser i høyre a. cerebri posterior, var vi usikre på om det kunne foreligge en uvanlig bakenforliggende årsak, for eksempel vasospasme eller vaskulitt. Etter en totalvurdering valgte vi derfor å avstå fra trombektomi.

Det var nå avklart at pasienten ikke var kandidat for akutt slagbehandling. Hun startet i stedet med sekundærprofylaktisk behandling med acetylsalisylsyre 75 mg × 1 per os og forble innlagt for utredning av bakenforliggende årsak. Utredningen omfattet ultralyd av halskar, 72-timers telemetri og transtorakal ultralyd av hjertet. Disse undersøkelsene viste normale funn. Blodprøvene viste LDL-kolesterolverdi på 4,2 mmol/L (anbefalingen er < 1,8 mmol/L ved hjerneinfarkt), men ellers avdekket de ingen typiske cerebrovaskulære risikofaktorer som forhøyet blodglukose eller øvrige unormale lipidparametere. Det høye blodtrykket ved innkomst normaliserte seg spontant i løpet av innleggelsen.

En vanlig inndeling av årsaker til hjerneinfarkt er kardioembolisme, storkarsykdom, småkarsykdom og sjeldnere årsaker. Om man ikke kan påvise en årsak, kalles det kryptogent hjerneinfarkt. Telemetri og ultralyd ga ikke holdepunkter for at hjerneinfarkt var embolisk. Utbredte forandringer av hvit substans og lakunære infarkter på MR-undersøkelsen kunne derimot tyde på aterosklerotisk småkarsykdom. Pasienten hadde ugunstig LDL-verdi og var i 60-årene (risikoen for hjerneinfarkt øker med alderen).

Utredningen påviste ingen andre aterosklerotiske risikofaktorer som hypertensjon eller diabetes mellitus, og pasienten hadde aldri røykt. Stenosene i høyre a. cerebri posterior kunne være aterosklerotiske tandemstenoser, men segmentale stenoser (kaliberveksling) forårsaket av vaskulitt eller reversibelt vasokonstriksjonssyndrom var også en mulighet. Derfor ble pasienten i løpet av innleggelsen også utredet for sjeldnere årsaker til hjerneinfarkt.

Blodprøver for trombofili, revmatologiske autoantistoffer og genetiske undersøkelser for arvelige hjernekar sykdommer var alle negative. Dagen etter ble det gjennomført en ny MR caput med svart blod (black blood)-sekvenser av karveggene, som viste kontrastoppladning i karveggene forenlig med aterosklerose, men ikke vaskulitt eller reversibelt vasokonstriksjonssyndrom.

Siden utredningen hittil talte imot vaskulitt eller annen inflammatorisk sykdom, avsto vi fra spinalpunksjon. Vi vurderte muligheten for en arvelig årsak til hjerneinfarkt: cerebral autosomalt dominant arteriopati med subkortikal infarsering og leukoencefalopati (CADASIL), som forårsaker utbredt småkarsykdom og kognitiv svikt i ung alder (1). Tilstanden affiserer ofte fremre del av temporallappene og capsula externa, og det passet ikke med lesjonene vår pasient hadde. Tilstanden ble endelig utelukket med genetisk undersøkelse.

Den supplerende utredningen ga altså ikke holdepunkter for sjeldnere årsaker til hjerneinfarkt. Den sannsynlige forklaringen var derfor at hjerneinfarkt skyldtes storkarsykdom med aterosklerotisk betinget stenose i venstre a. cerebri posterior. Utredningen kunne ikke skille mellom suksessive infarkter (f.eks. forutgående arterie-til-arterie-embolisering) eller infarktprogresjon forårsaket av storkarokklusjon.

Ved utskrivning etter 11 dager var det delvis bedring av tale og av kraft i høyre hånd, men uendrede sensoriske utfall. I tillegg til acetylsalisylsyre startet hun med atorvastatin 40 mg × 1 i tablettform, og hun ble henvist til synspedagog.

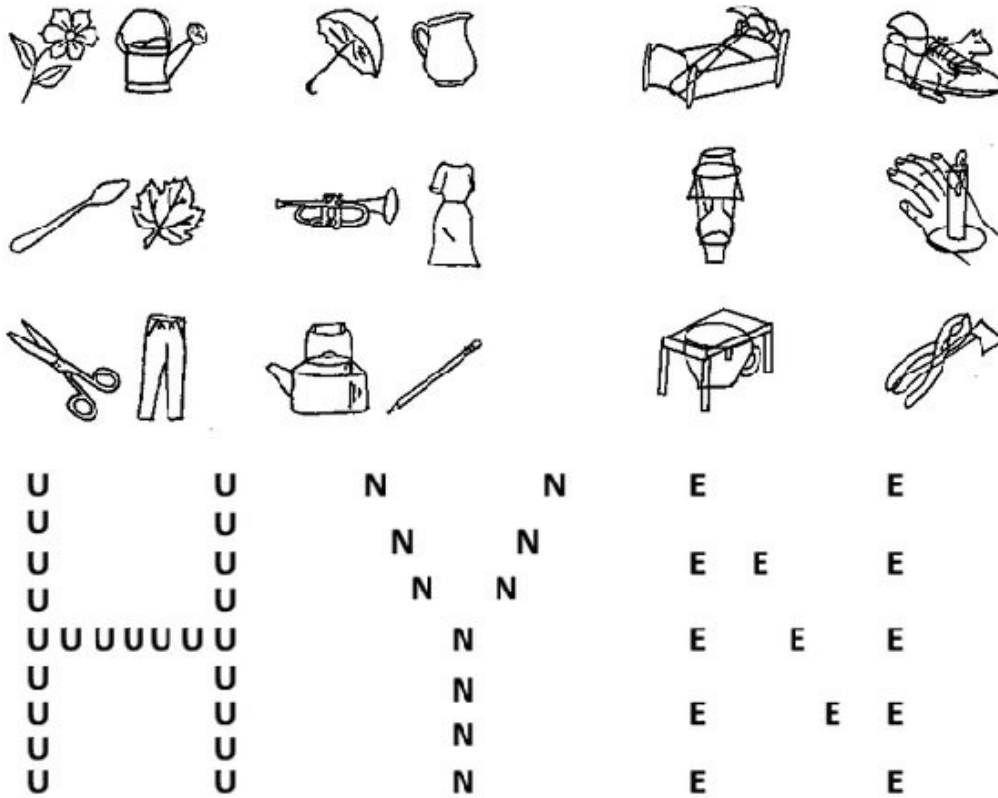Etter tre måneder ble pasienten innlagt til kontroll ved regionsykehuset. Hun merket fortsatt redusert synsfelt mot høyre og redusert sensibilitet i høyre hånd. Talevanskene hadde blitt litt bedre. Synsrehabilitering var påbegynt, og hun hadde trent mye på å gjenkjenne enkeltbokstaver og dagligdagse objekter. Hun var spesielt glad for at hun igjen kunne beundre blomstene i hagen sin. Fortsatt klarte hun ikke å lese, men hørte i stedet på lydbøker.

Ved screening for kognitiv svikt med Montreals kognitive evalueringsskala (Montreal Cognitive Assessment Scale, MoCA) skåret pasienten 11/30, som indikerte kognitiv svikt (≥ 26 regnes ofte som normalt, mens lavere skår indikerer redusert kognitiv funksjon). MoCA-resultatet ga mistanke om kognitiv forverring siden første innleggelse. Det ble derfor gjort ytterligere utredning med spørsmål om det likevel forelå en progredierende sykdom, for eksempel vaskulitt eller neurodegenerativ tilstand.

Spinalpunksjon ble nå utført. Den viste normale funn av celletall, glukose og proteiner samt negative antistoffer for borreliose, syfilis, nevrotrope virus og hiv. Biomarkører for neurodegenerativ sykdom viste lett redusert β -amyloid 772 ng/L (referanseområde > 900), men normalt total-tau (161 ng/L) og fosforylert tau (13 ng/L). Det ble etter hvert også gjennomført en poliklinisk fluorodeoksyglukose-positronemisjonstomografi (FDG-PET). Denne viste – i tillegg til sekvele etter infarkt – redusert metabolisme i frontale, parietale og temporale områder på venstre side.

Analyse av cerebros spinalvæsken ga heller ikke holdepunkter for vaskulitt. FDG-PET tydet derimot på både vaskulær og neurodegenerativ sykdom. Utbredelsen av redusert metabolisme kunne gi mistanke om Alzheimers sykdom med asymmetrisk degenerasjon. Alternativt kunne funnene være forenlig med primær progressiv afasi, et klinisk syndrom med gradvis økende afasi og kognitiv svikt. Pasientens afasi kunne imidlertid også tilskrives hjerneinfarkt. Hun hadde dessuten lett redusert β -amyloid, som kan ses ved flere neurodegenerative sykdommer, blant annet tidlig Alzheimers sykdom (2). For å kartlegge synsforstyrrelsene ble det også gjennomført en neurooftalmologisk vurdering i løpet av kontrolloppholdet.

Det var fremdeles ikke mulig å undersøke visus på vanlig måte, men ved at pasienten pekte på de riktige bokstavene i stedet for å navngi dem, ble visus målt til 0,25 på det amblyope høyre øyet og 0,8 på det venstre øyet. Donders' prøve viste fortsatt et homonymt synsfeltutfall mot høyre. Ved undersøkelse med Birmingham Object Recognition Battery, en målrettet test for objektagnosi, var det vanskeligere for henne å gjenkjenne figurer som var overlappende enn ikke-overlappende (figur 1). Da hun ble vist Navon-figurer, en test for simultanagnosi, var hun i stand til å se at flere mindre bokstaver til sammen dannet en stor bokstav (figur 1). Vi viste henne også et maleri av Giuseppe Arcimboldo (figur 2). Hun gjenkjente da umiddelbart et ansikt, men ikke at det var satt sammen av grønnsaker og frukter. Blomstene gjenkjente hun imidlertid, som i sin egen hage.



Figur 1 Øverst: Eksempel fra Birmingham Object Recognition Battery, del 6 (overlappende figurer), en målrettet test for objektagnosi. For dette eksempelet vurderes tiden det tar å navngi først de ikke-overlappende figurene til venstre og deretter de overlappende figurene til høyre. Reprodusert med tillatelse fra rettighetshaver Jane Riddoch. Nederst: Navon-bokstaver. En Navon-figur er et større element dannet av flere mindre elementer. På denne figuren danner mange små bokstaver andre større bokstaver. En person med simultanagnosi vil ha problemer med å gjenkjenne denne sammenhengen. Produsert av artikkelforfatterne.



Figur 2 Maleriet Vertumnus av Giuseppe Arcimboldo fra 1591. En person med simultanagnosi vil ha vansker med å se at grønnsakene, fruktene og blomstene til sammen danner et portrett (av keiser Rudolf II). Kilde: Wikimedia commons.

Vår pasient hadde altså en kombinasjon av homonym hemianopsi og objektagnosi.

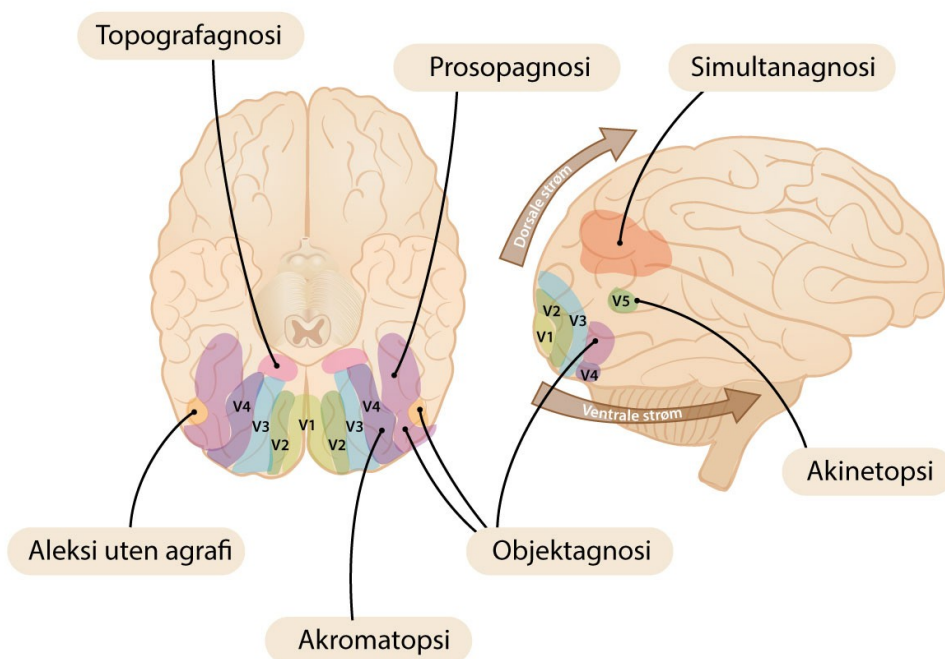
Omfanget av hennes visuelle problemer ble først erkjent ved kontrolloppholdet, men de kunne knyttes til det opprinnelige hjerneinfarkt i tid og lokalisasjon. Utredningen for neurodegenerativ sykdom var på sin side ikke konklusiv.

Diskusjon

Pasienten i vår kasuistikk hadde symptomer og funn som førte til utredning av både uvanlige årsaker til hjerneinfarkt og av neurodegenerativ sykdom. Et sentralt symptom var en plutselig følelse av at det var noe galt med synet. Undersøkelsene avdekket høyresidig homonym hemianopsi, men også objektagnosi i det gjenværende synsfeltet. Dette illustrerer det komplekse samspillet mellom øynene og hjernen.

Oksipitallappene er hjernens hovedsenter for synstolkning, men områder i temporal- og parietallappene, og til en viss grad frontallappene, bidrar også. Oksipitallappenes primære synsområde (V_1) mottar mesteparten av den visuelle informasjonen fra øynene (figur 3)(3).

Områdene nær V1 er av «lavere orden» og er sentrale i tolkningen av elementære visuelle egenskaper som lysstyrke, kontrast og konturer. Som følge av synsbanens inndeling av visuell informasjon vil skade på V1 gi homonyme synsfeltutfall. Fra V1 sendes informasjonen videre til assosierte synsområder av «høyere orden» (V2–V8), og sykdom eller skade av disse områdene kan svekke evnen til å bearbeide visuell informasjon uten at dette direkte skyldes problemer med synet eller den kognitive funksjonen (3). Dette fenomenet kaller vi *visuell agnosi*.



Figur 3 Hjernens synsområder og eksempler på visuell agnosi som kan forekomme ved skader i disse områdene. Produsert av artikkelforfattere basert på PALS-B12, et elektronisk hjerneatlas (4). Simultanagnosi = manglende evne til å oppfatte mer enn ett objekt om gangen; akinetopsi = manglende gjenkjennelse av bevegelser; prosopagnosi = manglende gjenkjennelse av ansikter; topografagnosi = manglende gjenkjennelse av landemerker; objektagnosi = manglende gjenkjennelse av objekter; akromatopsi = cerebral fargeblindhet; aleksi uten agrafi = lesevansker uten skrivevansker. Ulike områder i den ventrale strømmen inngår i de forskjellige undertypene av objektagnosi (3). Illustrasjon: Jeanette Engqvist / Illumedic.

Visuell agnosi gir et fascinerende innblikk i hjernens perseptive prosesser og hvor avhengig vi er av at disse fungerer. Vår visuelle opplevelse av verden skapes i spesialiserte hjerneområder for orientering og gjenkjennelse av former, ansikter, farger og bevegelser. Disse synsområdene kan inndeles i to funksjonelle baner (3): den ventrale strømmen («hva»-banen), som leder til temporallappene og områder som gjenkjenner objekter, og den dorsale strømmen («hvor»-banen), som leder til parietallappene og områder som tolker objekters romlige orientering og bevegelse.

Vår pasient hadde en forstyrrelse i den ventrale strømmen som forårsaket *objektagnosi*. Objektagnosi kan inndeles i apperseptive og assosiative former (3). Ved apperseptiv objektagnosi mangler evnen til å gjenkjenne selv grunnleggende visuelle egenskaper ved objekter. Ved assosiativ objektagnosi, som forelå hos vår pasient, oppfattes et helhetlig objekt, men det kan ikke gjenkjennes eller navngis. Personer med assosiativ objektagnosi kan i motsetning til dem med apperseptiv agnosi kopiere tegninger eller utpeke identiske figurer (3). I tråd med dette klarte vår pasient å gjennomføre en visustest ved å peke på riktig bokstav i stedet for å navngi den.

Assosiativ objektagnosi kan omfatte manglende gjenkjenning av alle typer objekter eller ramme spesifikke funksjoner, for eksempel prosopagnosi (manglende evne til å gjenkjenne ansikter). Vår pasient gjenkjente ansikter, men anga vedvarende leseproblemer, også kalt aleksi. Lesing er en sammensatt oppgave. Ett ledd er visuell gjenkjenning av bokstaver og ord, og ved ren aleksi er denne egenskapen isolert forstyrret. Ved aleksi med agrafi (lese- og skrivevansker) rammes også evnen til å skrive, ofte med samtidig taleforstyrrelse, afasi, slik vår pasient hadde (5).

Pasienter som rammes av forstyrrelser i den dorsale strømmen, kan oppleve andre former for visuell agnosi: akinetopsi (manglende evne til å oppfatte objekter i bevegelse) eller simultanagnosi (manglende evne til å oppfatte mer enn ett objekt av gangen eller erkjenne at enkeltobjekter kan utgjøre en større enhet) (6). Vår pasient hadde ingen vansker med å gjenkjenne Navon-figurer eller maleriet av Giuseppe Arcimboldo, noe som tydet på bevart funksjon i den dorsale strømmen.

Oppsummert hadde vår pasient et hjerneinfarkt som både kunne forklare høyresidig hemianopsi (affeksjon av V1 i venstre oksipitalapp) og objektagnosi (affeksjon av den ventrale strømmen i venstre temporallapp). De akutte synsforstyrrelsene kunne dermed knyttes til hjerneinfarkt, både tidsmessig og anatomisk, og var sannsynligvis ikke uttrykk for en eventuell neurodegenerativ sykdom. Denne vurderingen hadde stor betydning, fordi Alzheimers sykdom er den nest vanligste årsaken til visuell agnosi – etter nettopp hjerneinfarkt (3). Posterior kortikal atrofi er også en variant av Alzheimers sykdom som kan debutere med visuell agnosi (7). Utredningen for neurodegenerativ sykdom var på sin side ikke konklusiv, og anbefalingen ble derfor aktiv oppfølging på lokalsykehuset.

Gjennom folkeopplysning som Prate, smile, løfte-kampanjen oppfordres alle til umiddelbar kontakt med helsevesenet ved symptomer på hjerneslag. De visuelle plagene til vår pasient vekket imidlertid ikke mistanke om dette (det er heller ingen «se» i kampanjen). Det var først tre dager senere, da et suksessivt infarkt eller infarktprogresjon medførte ustøhet, taleforstyrrelse og forvirring, at symptomene ble gjenkjent. Hun falt dermed utenfor tidsvinduet for akuttbehandling. Denne kasuistikken viser at kjennskap til visuell agnosi og klinisk-anatomisk korrelasjon har nytteverdi for både tidlig og presis diagnostikk. Tverrfaglig samarbeid mellom oftalmolog, ortoptist, nevrolog og nevropsykolog kan i slike tilfeller være verdifullt.

Pasienten har gitt samtykke til at artikkelen blir publisert.

Artikkelen er fagfellevurdert.

REFERENCES

1. Gustavsen WR, Eiklid K. Arvelig hjernekar sykdom. Tidsskr Nor Lægeforen 2003; 123: 3045–6. [PubMed]
2. Constantinides VC, Paraskevas GP, Boufidou F et al. Cerebrospinal fluid biomarker profiling in corticobasal degeneration: Application of the AT(N) and other classification systems. Parkinsonism Relat Disord 2021; 82: 44–9. [PubMed][CrossRef]
3. Gerlach C, Robotham RJ. Chapter 9 - Object recognition and visual object agnosia. I: Barton JJS, Leff A, red. Handbook of Clinical Neurology. Amsterdam: Elsevier, 2021. s. 155–73.
4. Sowards TV. Neural structures and mechanisms involved in scene recognition: a review and interpretation. Neuropsychologia 2011; 49: 277–98. [PubMed][CrossRef]
5. Starrfelt R, Woodhead Z. Chapter 12 - Reading and alexia. I: Barton JJS, Leff A, red. Handbook of Clinical Neurology. Amsterdam: Elsevier, 2021. s. 213–32.
6. Pisella L, Vialatte A, Khan AZ et al. Chapter 13 - Bálint syndrome. I: Barton JJS, Leff A, red. Handbook of Clinical Neurology. Amsterdam: Elsevier, 2021. s. 233–55.
7. Solyga VM, Western E, Solheim H et al. Posterior kortikal atrofi. Tidsskr Nor Legeforen 2015; 135: 949–52. [PubMed][CrossRef]

Publisert: 6. november 2023. Tidsskr Nor Legeforen. DOI: 10.4045/tidsskr.23.0198
Mottatt 13.3.2023, første revisjon innsendt 1.6.2023, godkjent 3.8.2023.
Publisert under åpen tilgang CC BY-ND. Lastet ned fra tidsskriftet.no 15. januar 2024.