



Tidsskriftet

DEN NORSKE LEGEFORENING

# En gutt i tidlig skolealder med smerter i foten

---

## NOE Å LÆRE AV

### ANKER STUBBERUD

anker.stubberud@ntnu.no

Institutt for nevromedisin og bevegelsesvitenskap  
NTNU

og

Helse Møre og Romsdal, Ålesund sjukehus

Anker Stubberud er ph.d. og lege i spesialisering.

Forfatteren har fylt ut ICMJE-skjemaet og oppgir ingen interessekonflikter.

### META IPSEN

Avdeling for barnemedisin og habilitering

Helse Møre og Romsdal, Ålesund sjukehus

Meta Ipsen er spesialist i barnesykdommer og overlege.

Forfatteren har fylt ut ICMJE-skjemaet og oppgir ingen interessekonflikter.

### MARIE STRAND BREVIK

Avdeling for barnemedisin og habilitering

Helse Møre og Romsdal, Ålesund sjukehus

Marie Strand Brevik er lege i spesialisering i barnesykdommer.

Forfatteren har fylt ut ICMJE-skjemaet og oppgir ingen interessekonflikter.

### TORBJØRN NAG

Avdeling for barnemedisin og habilitering

Helse Møre og Romsdal, Ålesund sjukehus

Torbjørn Nag er spesialist i barnesykdommer og overlege.

Forfatteren har fylt ut ICMJE-skjemaet og oppgir ingen interessekonflikter.

### MAGNUS AASVED HJORT

Barne- og ungdomsklinikken

St. Olavs hospital

og

Institutt for klinisk og molekylær medisin

NTNU

Magnus Aasved Hjort er ph.d., spesialist i barnesykdommer og overlege.

Forfatteren har fylt ut ICMJE-skjemaet og oppgir ingen interessekonflikter.

---

**En tidligere frisk gutt søkte helsehjelp flere ganger på grunn av smerter i kne, ankel og fot. Kliniske undersøkelser og supplerende diagnostikk var uten alarmerende funn. Etter fem måneders sykehistorie kom man frem til en alvorlig og overraskende diagnose.**

*En tidligere frisk gutt i tidlig skolealder oppsøkte fastlegen sammen med en av sine foreldre grunnet smerter i høyre forfot etter at han fikk en trestokk over foten seks dager tidligere. Det ble tatt et røntgenbilde som ikke viste tegn til skjelettskade. Smertene ble behandlet symptomatisk med reseptfrie analgetika.*

*Seks uker senere ble gutten henvist fra legevakten til en øyeblikkelig hjelp-time ved barnemedisinsk poliklinikk med spørsmål om barneleddgikt grunnet tiltagende smerter, hevelse og varmeøkning i høyre kne over flere uker. Det hadde vært en markert forverring de siste fire dagene. Ved klinisk undersøkelse ble det funnet varmeøkning og rødme over patella og ekstensjonsdeficit. Blodprøver viste hemoglobin 14,0 g/dL (referanseområde 11,6–14,0), trombocytter  $245 \times 10^9/L$  ( $210\text{--}590 \times 10^9$ ), leukocytter  $4,9 \times 10^9/L$  ( $3,5\text{--}14,0 \times 10^9$ ) og CRP 1 mg/L ( $< 5$ ). Analyser av ANA, ANA Hep2, revmatoid faktor og anti-CCP var negative. Pasienten ble samme dag vurdert av revmatolog, som gjorde en ultralydundersøkelse av kneet. Denne viste tegn til økt vaskularisering prepatellart uten overbevisende hydroks. Prepatellar bursitt ble ansett som mest sannsynlige diagnose, og man valgte å starte symptomatisk behandling med ibuprofen (400 mg peroralt inntil tre ganger daglig). Hevelse og smerter i ledd hos barn er vanlig ved revmatologiske sykdommer så vel som ved muskel- og skjelettsykdommer. Viktige differensialdiagnoser er blant annet septisk artritt, osteomyelitt, reaktiv artritt, systemiske revmatologiske tilstander og malignitet. Første steg i utredningen er en detaljert anamnese der målet er å kartlegge symptomer som kan tyde på en alvorlig tilstand. Hos vår pasient var det på dette tidspunktet relativt fredelige kliniske funn. Til tross for at prepatellar bursitt er uvanlig i denne aldersgruppen, ble det ansett som den mest sannsynlige diagnosen etter vurdering av både barnelege og revmatolog.*

*Ytterligere seks uker senere, tolv uker etter symptomdebut, var gutten til planlagt poliklinisk kontroll på barneavdelingen. Smertene og hevelsen i kneet hadde gått over, men han hadde nå fått smerter på medialsiden av høyre ankel. Her var det ingen hevelse, varmeøkning eller bevegelsesinnskrenkning. Øvrige ledd var også uten hevelse, smerte og bevegelsesinnskrenkning, og gangen var normal. Det var ingen feber, nattesmerter eller halting. Derfor var det fortsatt liten mistanke om artritt eller annen systemisykdom. Det ble ikke tatt nye blodprøver eller gjort ny bildediagnostikk av ankelen. Ankelsmertene ble satt i relasjon til plattfot og mulig feilbelastning av beinet på grunn av bursitten. I utredningen av leddsmerter hos barn gir anamnesen mange viktige pekepinner. Det er viktig å kartlegge «røde flagg», slik som feber, høy smerteintensitet, halting, vansker med belastning av ekstremitet, nattesmerter og vekttap. Det er også relevant å kartlegge utslett, øyemanifestasjoner, magesmerter og symptomer på mulig autoimmun sykdom. Akutte bakterielle infeksjoner vil som regel affisere kun ett ledd, mens det ved revmatologiske tilstander og systemisykdommer kan være flere ledd involvert. Mekaniske årsaker til leddsmerter gir oftest smerter etter fysisk aktivitet, mens infeksjon og inflammasjon gir konstant vedvarende smerte. Ved tilstedeværelse av «alarmsymptomer» bør man gå videre med supplerende diagnostikk, inkludert relevant bildediagnostikk, blodprøver og eventuelt leddpunksjon. Hos vår pasient var det på dette tidspunktet fravær av «røde flagg» og andre suspekterte symptomer, slik at man valgte videre ekspektans.*

*Parallelt med oppfølgingen ved barneavdelingen, og elleve uker etter symptomdebut, oppsøkte gutten fastlegen sammen med sin mor grunnet hevelse og tyngdefornemmelse i høyre del av skrotum. Hevelsen hadde kommet gradvis over flere dager, og gutten hadde trykkfølelse i skrotum under løping. Han hadde lite smerter og ingen urinveissymptomer. Ved klinisk undersøkelse fant fastlegen forstørret, uøm høyre skrotalhalvdel uten varmeøkning eller rødme. Denne problemstillingen ble ikke tatt opp på barnepoliklinikken.*

Den diagnostiske tilnærmingen til skrotale plager hos barn avhenger av om det er smerter eller hevelse som er det dominerende symptomet. En grundig anamnese og klinisk undersøkelse er viktig for å kartlegge etiologien, og suppleres ofte med doppler-ultralydundersøkelse. Ved akutte smerter i testikkelen må alltid testikkeltorsjon vurderes, da dette er en akutt kirurgisk tilstand som krever umiddelbar behandling. Andre differensialdiagnoser ved smerte er inkarserert inguinalhernie, torsjon av bitestikkel og epididymitt. Ensidig, smertefri hevelse gir mistanke om tumor. Andre aktuelle diagnoser ved hevelse er hydrocele, varicocele og spermatocele. Ultralydundersøkelse vil i de fleste tilfeller være viktig for videre diagnostikk og valg av behandling.

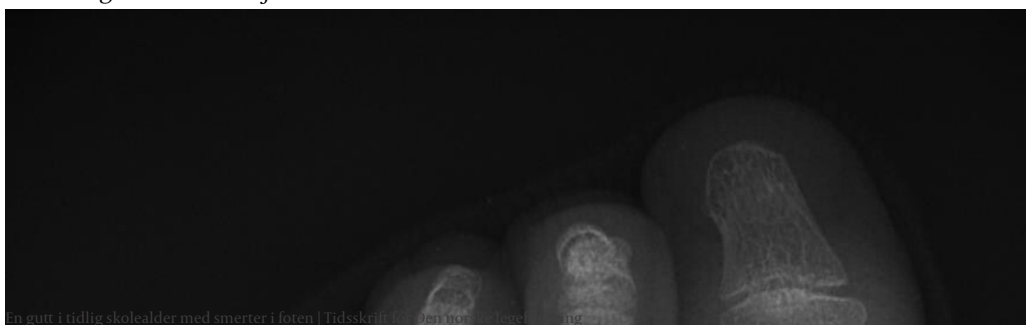*På grunn av fravær av smerte og gradvis symptomdebut var det liten mistanke om testikkeltorsjon. Fastlegen henviste pasienten til en snarlig ultralydundersøkelse, som ble utført en uke senere. Ved ultralydundersøkelsen ble det beskrevet velsirkulerte, normalstore testikler, men uttalt forstørret, hyperemisk caput epididymis, samt 180 graders rotasjon av funikkelen distalt. Fastlegen tok kontakt med vakthavende kirurg, og det ble avtalt ny ultralydundersøkelse og klinisk vurdering hos kirurg to uker senere.*

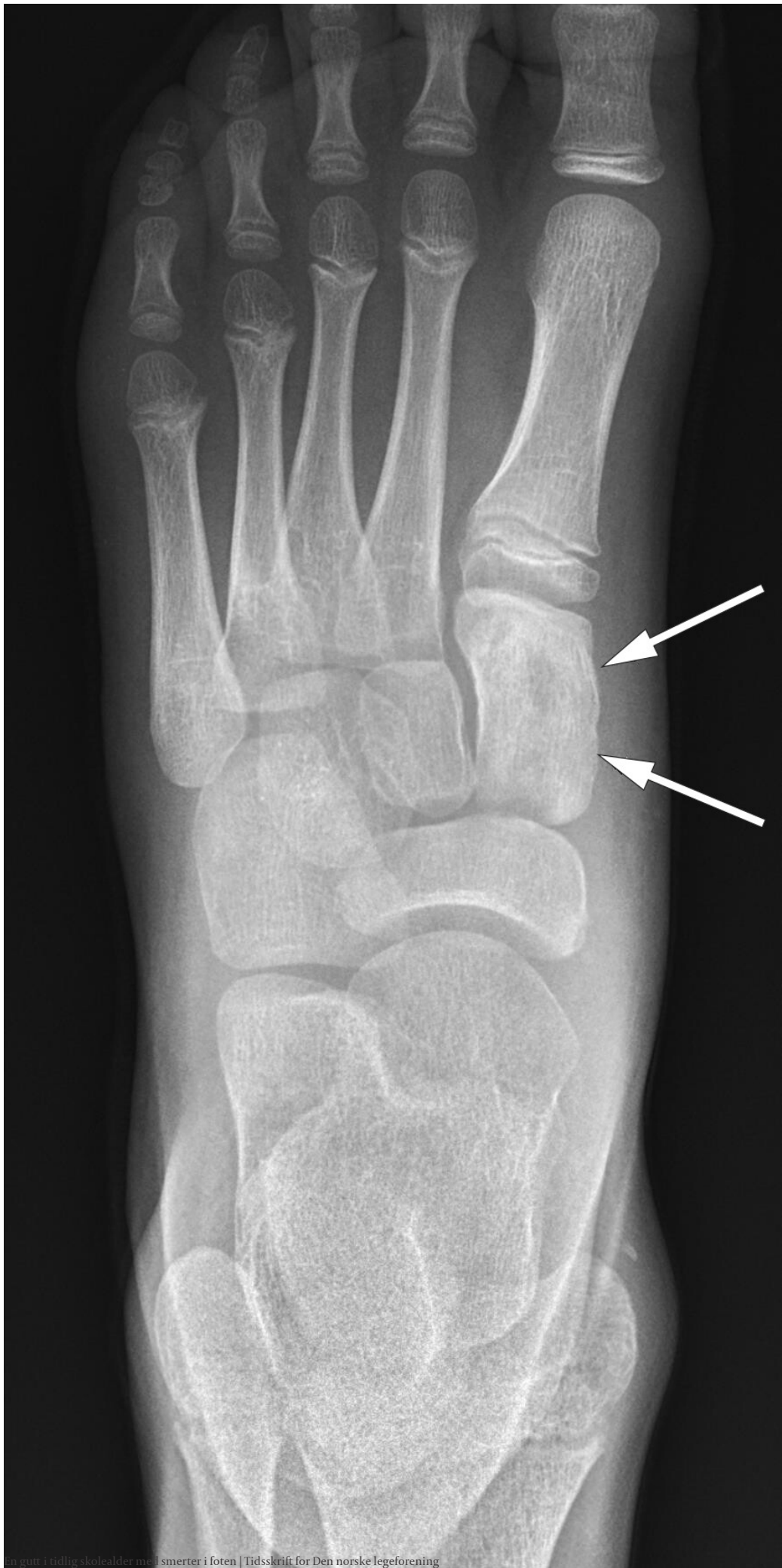*Ny ultralydundersøkelse viste tilsvarende funn, og på kirurgisk poliklinikk bekreftet man en gradvis økende, smertefri, høyresidig skrotal hevelse. Det var nå gått femten uker siden fotsmertene oppstod og omtrent fire uker siden de skrotale symptomene oppstod. Etter konferering med barnekirurg på universitetssykehus ble hevelsen tolket som en følge av torsjon og detorsjon, og det ble planlagt eksplorasjon og orkiopeksi i høyre skrotum dagen etterpå. Under operasjonen fant man ingen tegn til torsjon, men de radiologiske funnene med normalstore testikler og kraftig forstørret caput epididymis på høyre side ble bekreftet. Den planlagte orkiopeksien ble gjennomført.*

*På dette tidspunktet hadde man utelukket testikkeltorsjon og andre akutte kirurgiske tilstander. Det var ingen sikker forklaring på hevelsen. Malignitet ble ansett som mindre sannsynlig basert på ultralydfunnene. Det ble planlagt klinisk kontroll på urologisk poliklinikk to måneder etter operasjonen.*


*Knappe to uker etter orkiopeksien, sytten uker etter symptomdebut, pådro gutten seg et albuetraume. Røntgenundersøkelse viste fremre fettputetegn, tolket som mulig fraktur. Skaden ble behandlet konservativt med fatle ved ortopedisk poliklinikk. På poliklinikken kom smertene i høyre fot frem på ny, og gutten ble henvist til vurdering hos barnelege neste dag. Barnelegen bemerket ingen tydelig hevelse eller varmeøkning, men smerter ved belastning. Revmatisk sykdom fremstod fortsatt som lite sannsynlig, og gutten ble anbefalt å fortsette symptomatisk behandling som tidligere foreslått. Ingen ytterligere supplerende diagnostikk ble foretatt.*

*Litt over en måned senere, og nå 22 uker etter symptomdebut, oppsøkte gutten legevakten sammen med moren grunnet forverring av smerter i foten med smerter ved belastning og nattesmerter de siste tre døgnene. Han ble henvist til en akuttvurdering ved barnemedisinsk poliklinikk. Undersøkelse på dette tidspunktet viste rødme og palpasjonsømheter over mediale del av fotrotsbeina. Det ble også bemerket at gutten var hoven under begge øynene. Blodprøver viste hemoglobin 13,7 g/dL, trombocytter  $350 \times 10^9/L$ , leukocytter  $7,0 \times 10^9/L$ , CRP 10 mg/L og senkningsreaksjon 9 mm/t (<5). Urinstrimmelundersøkelse var negativ. Det ble tatt røntgenbilde av ankelen som ble vurdert som normalt, og pasienten ble først sendt hjem. Ved bildegransking utført av en erfaren radiolog senere på kvelden ble det bemerket ujevn skjelettstruktur i os cuneiforme med en liten oppklaring sentralt og litt høyere tetthet rundt (figur 1). Pasienten ble derfor lagt inn for videre utredning neste dag. MR-undersøkelse viste utbredt benmargsødem i skjelettstrukturene i foten samt to abscessuspekte væskelokulamenter i os cuneiforme (figur 2 og 3). Infeksiøs osteomyelitt med abscessdannelse ble ansett som mest sannsynlige diagnose. Det ble startet empirisk antibiotikabehandling med intravenøs klindamycin (10 mg/kg fire ganger daglig). Det ble og planlagt snarlig nålebiopsi av beinvev og abscessdrenasje i narkose.*

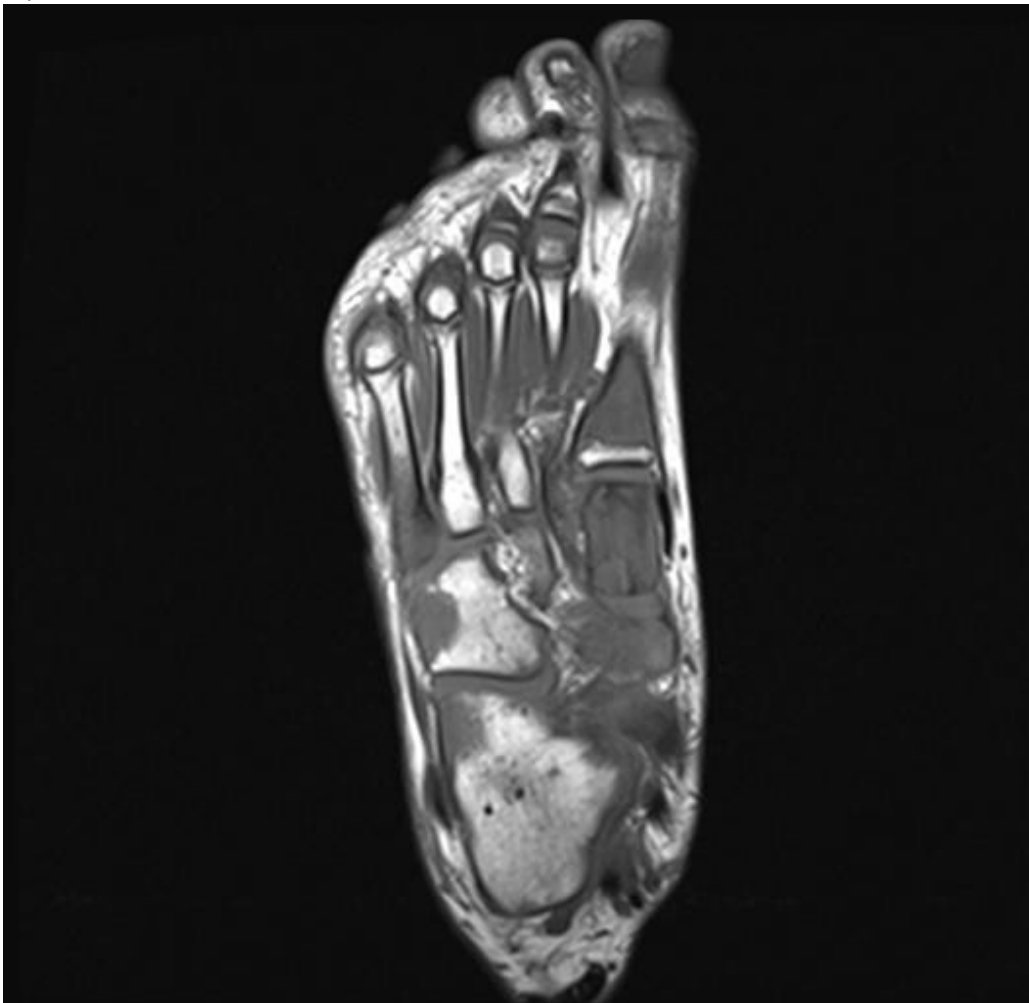



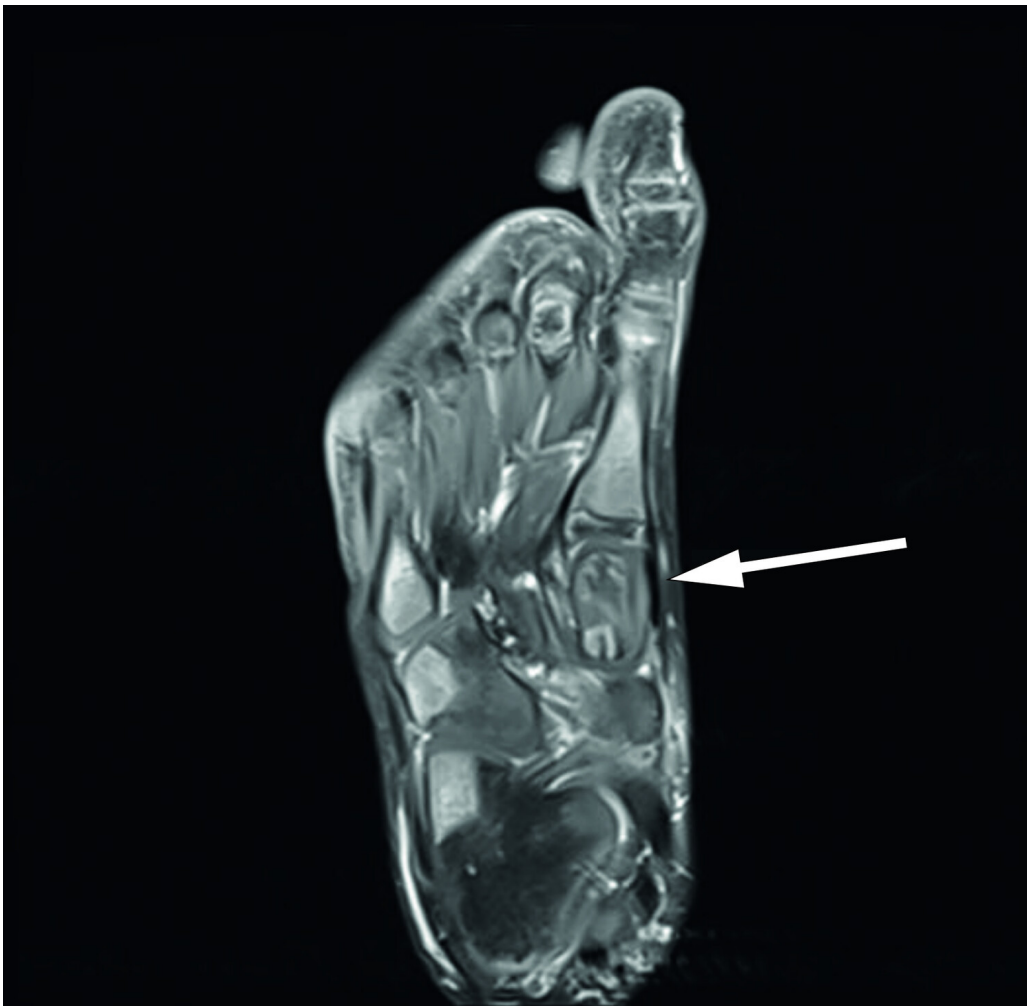En gutt i tidlig skolealder med smerter i foten | Tidsskrift for Den norske legeforening



**Figur 1** Røntgen av høyre fot like før diagnosetidspunktet. Pilene peker på ujevn skjelettstruktur i os cuneiforme.



**Figur 2** T1-vektet MR av høyre fot. Legg merke til signalforandringer i hele første metatars og proximale femte metatars samt flekkvise signalforandringer i fotrotsbeina.



**Figur 3** T1-vektet MR med kontrast av høyre fot. Pilen peker på mediale os cuneiforme med abscessuspekete signalforandringer og et væskelokulament medialt og plantart. Osteomyelitt er en infeksjon lokalisert i bein, oftest forårsaket av hematologisk spredning av bakterier. Ved mistanke om osteomyelitt tilstrebes det å få tatt en snarlig biopsi. MR eller scintigrafi er indisert dersom røntgenbilde viser bløtdelsforandringer og periostal reaksjon. Røntgenbilde kan være normalt tidlig i forløpet av osteomyelitt, og det kan derfor være aktuelt å starte empirisk antibiotikabehandling før man har MR- eller scintigrafisvar. Hos vår pasient var røntgenbildet som ble tatt ved første kontakt med lege, mer enn fem måneder tidligere, normalt.

*Under operasjonen var det ikke puss eller tegn til bakteriell infeksjon. Kronisk residiverende multifokal osteomyelitt ble derfor ansett som en mer sannsynlig diagnose. Pasienten forble innlagt og antibiotikabehandlingen kontinuert i påvente av biopsi- og dyrkningssvar. I mellomtiden initierte man smertelindring med naproksen (250 mg to ganger daglig) og paracetamol (500 mg inntil fire ganger daglig ved behov), som ved behandling av kronisk residiverende multifokal osteomyelitt. Seks dager etter operasjonen kom det svar på biopsi fra den abscessuspekete lesjonen som viste massiv infiltrasjon av B-lymfoblaster. Gutten ble samme dag overført til universitetssykehus for utredning av lymfom og leukemi. Ved undersøkelse på dette tidspunktet var gutten i god allmenntilstand. Det var hevelse under begge øynene med små, harde, palpable infiltrater bilateralt og en liten hudlesjon ventralt på venstre hemitoraks. Begge testiklene var patologisk forstørret til henholdsvis 6 cm og 3 cm på høyre og venstre side ved palpasjon. Det var ingen generell glandelsvulst eller hepatosplenomegali. Benmargsundersøkelse med væskestrømscytometri viste 35 % umodne B-lymfoblaster fra høyre crista iliaca og 14 % fra venstre crista iliaca. Tilstanden ble klassifisert som pre-B-akutt lymfatisk leukemi (ALL).*

*Det ble startet induksjonsbehandling for pre-B-akutt lymfatisk leukemi etter ALLTogether-protokollen, en stor multinasjonal behandlings- og forskningsstudie for barn og unge voksne i alderen 1–45 år med akutt lymfatisk leukemi ([clinicaltrials.gov: NCT04307576](https://clinicaltrials.gov/ct2/show/study/NCT04307576)). Studien er blant*

annet basert på den tidligere nordiske NOPHO ALL-2008-protokollen (1). Det var god klinisk respons på induksjonsbehandlingen. Etter noen dager var smertene i foten betydelig bedret, de kutane infiltratene under begge øynene var borte, og testiklene hadde avtatt i størrelse. Ved evaluering av minimal restsykdom i benmarg på dag 29 etter start av induksjonsbehandlingen var gutten i komplett remisjon uten målbare leukemiceller. Han får fortsatt behandling etter standard risiko i ALLTogether-protokollen og har fått beskjed om at prognosen er god.

## Diskusjon

Tidlig i sykdomsforløpet fremviste pasienten beskjedne symptomer med knesmerter som raskt ble bedre, samt smerter i høyre fot som først var antatt å stamme fra et traume mot foten. Både hematologisk status og røntgen av foten var normal, og plagene ble behandlet symptomatisk uten at man klarte å påvise noen sikker underliggende tilstand. Fire måneder etter symptomdebut fikk han problemer med å belaste foten. Dette er et alarmsymptom, men dessverre ble ikke ny, supplerende diagnostikk iverksatt. Etter ytterligere en måned med tiltagende gangsmerter og etter hvert nattesmerter ble det tatt et nytt røntgenbilde. Dette utløste utredningen som ledet frem til riktig diagnose. Kasuistikken er et eksempel på en utredning der mange faggrupper i både primær- og spesialisthelsetjenesten er involvert, men der manglende kommunikasjon og helhetlig oversikt muligens resulterte i en forsinket diagnose.

Akutt leukemi er den vanligste kreftsykdommen som rammer barn (0–18 år). Det var 44 nye tilfeller i Norge i 2020, og akutt lymfatisk leukemi utgjorde 80 % av tilfellene (2). Med moderne behandlingsprotokoller er prognosen hos barn god med femårsoverlevelse opp mot 94 % (1). Diagnosen stilles ved påvisning av > 25 % umodne B- eller T-lymfoblaster i benmargen (1,3). Vanlige symptomer på leukemi skyldes affeksjon av de hematologiske cellelinjene: økt blødningstendens eller hudblødninger grunnet trombocytopeni, blekhet og fatigue grunnet anemi, samt feber og økt infeksjonstendens grunnet nøydropeni (4). Ekstramedullær affeksjon kan gi palpable leukemiske infiltrater i for eksempel hud, testikler og lymfeknuter. Muskel- og skjelettsymptomer er vanlig ved leukemi og forekommer hos opptil en tredjedel av pasientene, oftest ved B-akutt lymfatisk leukemi (5,6). Disse symptomene kan være diagnostisk utfordrende, da de ofte opptrer alene (7). I en retrospektiv analyse av 783 barn med akutt lymfatisk leukemi fant man at de som presenterte med muskel- og skjelettsymptomer, oftere hadde normale verdier av leukocytter, trombocytter og hemoglobin, og sjeldnere hadde hepato- og splenomegali (5). Dette gjør at symptomene ofte oppfattes å ha ortopedisk eller revmatologisk årsak (8). Forsinket diagnose ser ikke ut til å påvirke prognosen, muligens fordi det da dreier seg om mindre aggressive former (5,7).

Vår kasuistikk passer inn i kategorien av leukemier som presenterer seg med sparsomme muskel- og skjelettsymptomer samt lite utslag ved supplerende diagnostikk. Likevel har studier vist at visse symptomer og funn er positive prediktorer for å oppdage akutt lymfatisk leukemi hos barn med skjelettsmerter. En retrospektiv multisenterstudie av 277 barn som fikk diagnosen akutt lymfatisk leukemi eller juvenil revmatoid artritt, fant at nattesmerter, lavt leukocyttnivå ( $< 4 \times 10^9/L$ ), lavt til normalt trombocyttnivå (150–250  $\times 10^9/L$ ) og lavt hemoglobinnivå ( $< 11 \text{ g/dL}$ ) var positive prediktorer for akutt lymfatisk leukemi (9). Lavt leukocyttnivå, lavt til normalt trombocyttnivå og nattesmerter resulterte i en sensitivitet på 100 % og en spesifisitet på 85 %. Antinukleære antistoffer (ANA), utslett og objektive tegn på artritt er ikke nyttige for å differensiere leukemi og barneleddgikt (9).

I dag er ultralyd- og MR-undersøkelse ansett som de beste bildemodalitetene for å vurdere mistenkt barneleddgikt (10). Røntgenundersøkelse er mindre presist, men nyttig for evaluering av differensialdiagnoser. Det er vist god presisjon for å identifisere leukemi hos pasienter med skjelettsmerter ved tilstedeværelse av selv subtile funn ved konvensjonell røntgen (11). Ved tilstedeværelse av metafyseale bånd med lav tetthet, osteolyse, periostreaksjon eller osteosklerose observerte man en sensitivitet på 90,0 % og en

spesifisitet på 99,8 % (11). I vårt tilfelle var det første røntgenbildet uten patologiske funn og hematologisk status normal. Ved symptomforverring og smerter ved belastning fire måneder etter symptomdebut ble det dessverre ikke gjort ny bildediagnostikk. Sett i ettertid kunne man vurdert indikasjonen for ny røntgenundersøkelse eller MR-undersøkelse allerede da man bemerket dette alarmsymptomet.

I retrospekt kunne leukemiske infiltrater i testiklene og under øynene ha gjort at diagnosen ble stilt på et tidligere tidspunkt. Det forelå en smertefri skrotal hevelse litt over to måneder før diagnostidspunktet. Selv om dette i utgangspunktet er et alarmerende funn, ble nok disse plagene tillagt mindre vekt, da det ved to ultralydundersøkelser og under operasjon ble beskrevet normalstore testikler og forstørret bitestikkel. Ved leukemi er skrotal hevelse et sjeldent debutsymptom, og det er i en studie vist å forekomme hos kun 1,9 % av gutter under 15 år (12). Leukemiske hudinfiltrater er også et sjeldent debutsymptom ved akutt leukemi, og oftest assosiert med akutt myelogen leukemi (AML) (13). I vårt tilfelle ble infiltratene under huden bemerket kun noen dager før diagnosen ble stilt.

Selv om akutt leukemi hos barn ofte presenterer seg med atypiske symptomer, er det som regel en konstellasjon av flere symptomer og funn eller avvikende cellelinjer i blodet. Likevel har muskel- og skjelettsymptomer ved akutt leukemi en tendens til å oppstå uten ledsagende symptomer eller funn. Leukemi bør derfor vurderes som differensialdiagnose ved muskel- og skjelettplager, særlig ved tilstedeværelse av alarmsymptomer. Ved klinisk indikasjon er det også viktig å undersøke testikler hos gutter. Testikkelhevelse skal alltid anses patologisk og utredes. Det burde være lav terskel for supplerende diagnostikk, inkludert blodprøver, røntgenundersøkelse og ultralydundersøkelse, ved uavklarte skjelettsmerter og skrotal hevelse. Dette vil i de fleste tilfeller gi mistanke om leukemi som underliggende diagnose.

---

*Pasientens foresatte har gitt samtykke til at artikkelen blir publisert.*

*Artikkelen er fagfellevurdert.*

---

## REFERENCES

1. Toft N, Birgens H, Abrahamsson J et al. Results of NOPHO ALL2008 treatment for patients aged 1-45 years with acute lymphoblastic leukemia. *Leukemia* 2018; 32: 606-15. [PubMed][CrossRef]
2. Kreftregisteret. Resultater og forbedringstiltak fra Nasjonalt kvalitetsregister for barnekreft. Årsrapport 2020. 2021: Kreftregisteret. <https://www.kvalitetsregistre.no/sites/default/files/2021-10/C3%85rsrapport%20Nasjonalt%20kvalitetsregister%20for%20barnekreft%202020.pdf> Lest 10.3.2022.
3. Arber DA, Orazi A, Hasserjian R et al. The 2016 revision to the World Health Organization classification of myeloid neoplasms and acute leukemia. *Blood* 2016; 127: 2391-405. [PubMed][CrossRef]
4. Hunger SP, Mullighan CG. Acute lymphoblastic leukemia in children. *N Engl J Med* 2015; 373: 1541-52. [PubMed][CrossRef]
5. Maman E, Steinberg DM, Stark B et al. Acute lymphoblastic leukemia in children: correlation of musculoskeletal manifestations and immunophenotypes. *J Child Orthop* 2007; 1: 63-8. [PubMed][CrossRef]
6. Jonsson OG, Sartain P, Ducore JM et al. Bone pain as an initial symptom of childhood acute lymphoblastic leukemia: association with nearly normal hematologic indexes. *J Pediatr* 1990; 117: 233-7. [PubMed][CrossRef]
7. Kang S, Im HJ, Bae K et al. Influence of Musculoskeletal Manifestations as the Only Presenting Symptom in B-Cell Acute Lymphoblastic Leukemia. *J Pediatr* 2017; 182: 290-295.e1. [PubMed][CrossRef]
8. Teo WY, Chan MY, Ng KC et al. Bony presentations of childhood haematological malignancy to the emergency room. *J Paediatr Child Health* 2012; 48: 311-6. [PubMed][CrossRef]
9. Jones OY, Spencer CH, Bowyer SL et al. A multicenter case-control study on predictive factors distinguishing childhood leukemia from juvenile rheumatoid arthritis. *Pediatrics* 2006; 117: e840-4. [PubMed][CrossRef]



10. Hemke R, Herregods N, Jaremkó JL et al. Imaging assessment of children presenting with suspected or known juvenile idiopathic arthritis: ESSR-ESPR points to consider. *Eur Radiol* 2020; 30: 5237-49. [PubMed][CrossRef]
  11. Ito A, Osumi T, Fujimori K et al. Utility of emergent plain X-ray for childhood acute leukemia with bone pain. *Pediatr Int* 2022; 64: e14843. [PubMed][CrossRef]
  12. Gajjar A, Ribeiro RC, Mahmoud HH et al. Overt testicular disease at diagnosis is associated with high risk features and a poor prognosis in patients with childhood acute lymphoblastic leukemia. *Cancer* 1996; 78: 2437-42. [PubMed][CrossRef]
  13. Millot F, Robert A, Bertrand Y et al. Cutaneous involvement in children with acute lymphoblastic leukemia or lymphoblastic lymphoma. *Pediatrics* 1997; 100: 60-4. [PubMed][CrossRef]
- 

Publisert: 23. mai 2022. Tidsskr Nor Legeforen. DOI: 10.4045/tidsskr.21.0647

Mottatt 10.9.2021, første revisjon innsendt 11.1.2022, godkjent 10.3.2022.

Publisert under åpen tilgang CC BY-ND. Lastet ned fra tidsskriftet.no 30. januar 2023.